« Une carence martiale pas si banale que cela »

R. BEN JEMAA,

R.L. VITTE, F. MORYOUSSEF

20/09/2019

Poissy Saint-Germain-en-Laye
Centre Hospitalier Intercommunal

Antécédents

- Mme D., 52 ans, sage-femme, sportive
- Antécédents médico-chirurgicaux: Carence martiale, traitement intermittent par fer oral
- Consommation alcoolo-tabagique occasionnelle
- Février 2018 : Adressée pour anémie avec asthénie et dyspnée d'installation récente. Pas de saignement extériorisé, pas de douleur abdominale ni de syndrome occlusif

Histoire de la maladie

- **Examen clinique :** pâleur cutanéo-muqueuse

- **Biologie :**
  - Hb 6,7 g / dl, VGM 85, fL, Réticulocytes 170.000/mm^3,
  - Ferritine = 5 ng/ml, haptoglobine normale,
  - CRP <1, bilan rénal normal, Vitamine B12 et folates normaux, TSH normale

- **Bilan digestif initial:**
  - Anticorps de la maladie coeliaque et de la maladie de biermer négatifs.
  - Bilan endoscopique (FOGD et coloscopie) négatif

- **Bilan gynécologique :** négatif

Histoire de la maladie

•**Vidéo-capsule endoscopique mai 2018:**

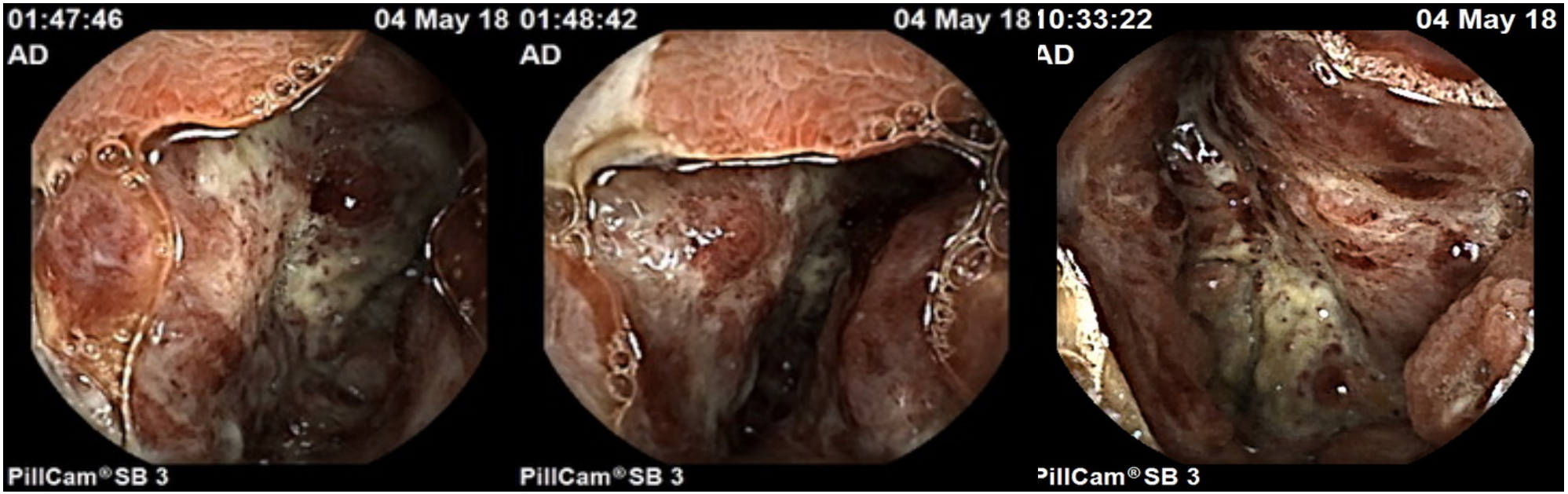

Figure 1 : *Lésion sténosante, ulcérée, saignant spontanément, non franchie par la capsule jusqu'à la fin de l'enregistrement*

•**FOGD au coloscope :** Lésion ulcérée et sténosante du jéjunum

•**Examen anatomopathologique: Mélanome malin du jéjunum (S100 +, Melan-A + er SOX-10 +)**

Histoire de la maladie

Bilan d'extension :

- **Scanner thoraco-abdomino-pelvien :** Masse tissulaire obstruant partiellement le jéjunum proximal avec plusieurs adénomégalies mésentériques et rétropéritonéales. Pas de syndrome occlusif.
- **TEP scanner :** négatif
- **Examen de la peau, du cuir chevelu, de la muqueuse buccale, des yeux et des parties génitales :** aucune lésion suspecte
- **Examen ORL :** normal
- **Scanner et IRM cérébraux :** Méningiome frontal gauche

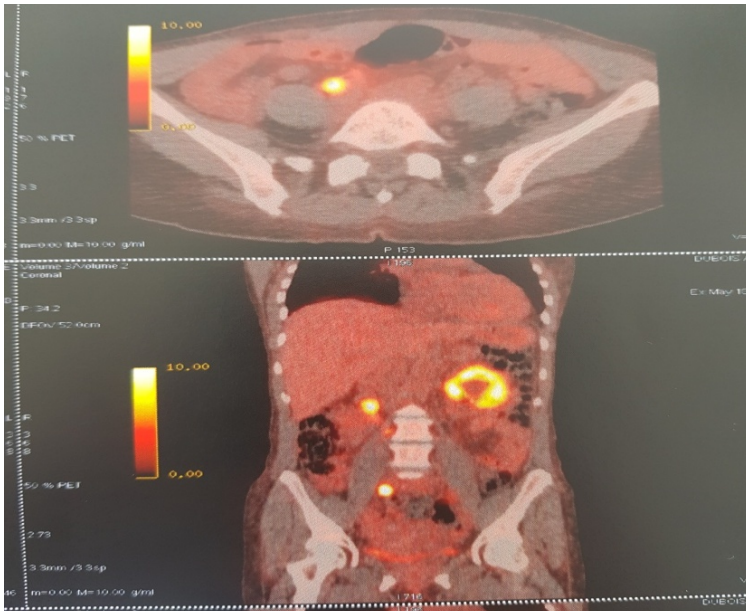

Figure 2: *Hypermétabolisme intense en regard d'une volumineuse lésion tumorale grêlique au TEP scanner*

Histoire de la maladie

- **Traitement :** Résection tumorale avec ligature/section du mésentère et curage ganglionnaire. Anastomose jéjuno-jéjunale latéro-latérale

- **Evolution :** A 17 mois, pas de récidive. Discussion d'un traitement par immunothérapie

Mélanome primitif de l'intestin grêle

- Exceptionnel : 40 cas rapportés
- Les mélanomes gastro-intestinaux sont considérés , par certains auteurs , comme métastatiques de mélanomes cutanés qui ont régressé spontanément
- 50 à 60% des mélanomes malins métastasent dans le tractus gastro-intestinal
- **Avant de retenir le diagnostic de mélanome gastro-intestinal primitif → Exclure un mélanome primitif cutané ou choroide**

Lens M, Bataille V, Krivokapic Z. Melanoma of the small intestine. The Lancet Oncology. 2009
Backman H. Metastases of malignant melanoma in the gastrointestinal tract. Geriatrics 1969

Mélanome primitif de l'intestin grêle

- Age moyen : 57 ans
- Hommes (62%) > Femmes (38%)
- Atteinte souvent iléale ou jéjunale
- Manifestations cliniques :
  - Douleurs abdominales, troubles du transit, syndrome occlusif, hémorragie digestive, anémie, carence martiale, fatigue, perte de poids et masse abdominale palpable. Plus rarement, invagination intestinale aigue ou une perforation du grêle

Hadjinicolaou AV, Hadjittofi C, Athanasopoulos PG, Shah R, Ala AA. Primary small bowel melanomas: fact or myth? Ann Transl Med 2016

Mélanome primitif de l'intestin grêle

- **Critères diagnostiques:**
  - 1) Tumeur grêlique unique 2) Pas de localisation métastatique autre que dans les ganglions lymphatiques régionaux 3) Survie > 1 an de suivi
  - Les métastases gastro-intestinales des mélanomes cutanés sont souvent multiples et coexistent avec des métastases dans d'autres organes
- **Examen diagnostique :** Vidéo-capsule endoscopique
- **Traitement :** Chirurgical
- **Survie moyenne :** 12 mois

Sachs DL. Do primary small intestinal melanomas exist ? Report of a case. Jam Acad Dermatol. 1999
Tarhini AA, Kirkwood JM. Clinical and immunologic basis of interferon therapy in melanoma. Ann. NY Acad. 2009

Exploration morphologique d'une anémie par carence martiale ou d'un saignement grêlique occulte

Quelle est la place de l'imagerie en coupes au cours de l'exploration d'une anémie ferriprive ou d'un saignement occulte du grêle?

Chez notre patiente une Entéro-TDM précoce aurait permis:

Une prise en charge plus rapide

Eviter plusieurs anesthésies

Eviter la rétention de la capsule

Anémie par carence martiale

Small-bowel capsule endoscopy and device-assisted enteroscopy for diagnosis and treatment of small-bowel disorders: European Society of Gastrointestinal Endoscopy (ESGE) Clinical Guideline

ESGE

Iron-deficiency anaemia

In patients with iron-deficiency anaemia, ESGE recommends that prior to small-bowel capsule endoscopy, all the following are undertaken: acquisition of a complete medical history (including medication use, co-morbidities, and gynaecological history in premenopausal females), oesophagogastroduodenoscopy with duodenal and gastric biopsies, and ileocolonoscopy (strong recommendation, low quality evidence).

In patients with iron-deficiency anaemia, ESGE recommends performance of small-bowel capsule endoscopy as a first-line examination, before consideration of other diagnostic modalities, when upper and lower gastrointestinal endoscopies are inconclusive and small-bowel evaluation is indicated (strong recommendation, moderate quality evidence).

Saignement occulte du grêle: Démarche diagnostique

Small-bowel capsule endoscopy and device-assisted enteroscopy for diagnosis and treatment of small-bowel disorders: European Society of Gastrointestinal Endoscopy (ESGE) Clinical Guideline

ESGE

Obscure gastrointestinal bleeding

ESGE recommends small-bowel video capsule endoscopy as the first-line investigation in patients with obscure gastrointestinal bleeding (strong recommendation, moderate quality evidence).

ESGE recommends performance of small-bowel capsule endoscopy as the first-line examination, before consideration of small-bowel radiographic studies or mesenteric angiography, when small-bowel evaluation is indicated for obscure gastrointestinal bleeding (strong recommendation, high quality evidence).

Computed tomography enterography/enteroclysis may be a complementary examination to capsule endoscopy in selected patients (weak recommendation, low quality evidence).

Patients < 40 ans : Pathologie tumorale du grêle ++

Saignement occulte du grêle: Démarche diagnostique

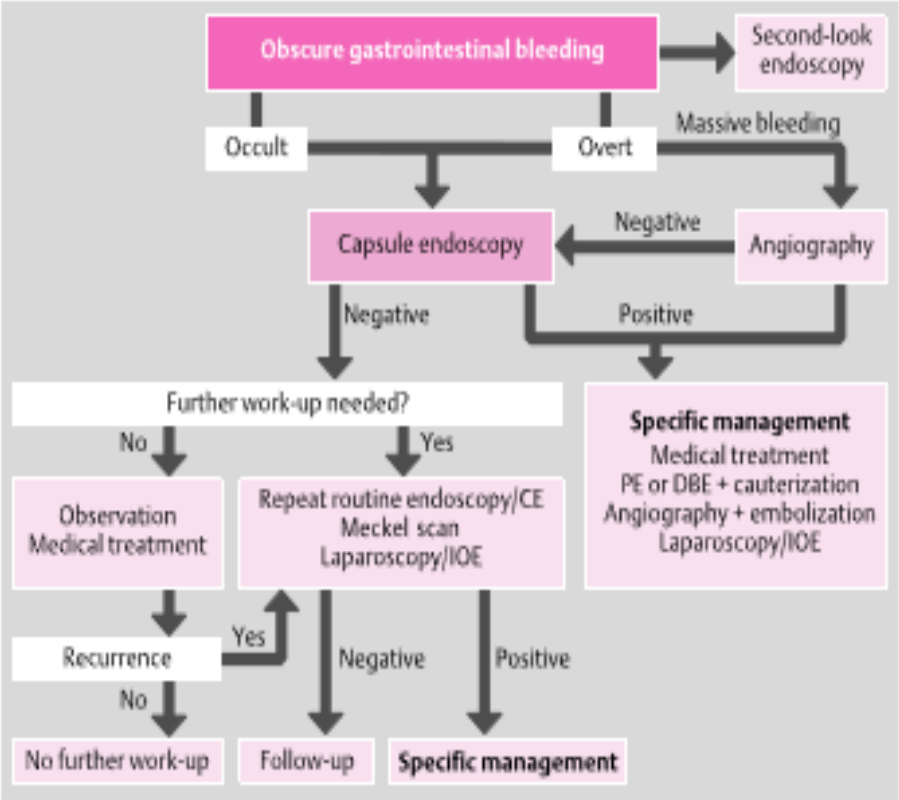

Fig. 1. 2005 Management algorithm for obscure GI bleeding. CE, capsule endoscopy; DBE, double-balloon enteroscopy; IOE, intraoperative enteroscopy; PE, push enteroscopy. (*Data from* Pennazio M, Eisen G, Goldfarb N; ICCE. ICCE consensus for obscure gastrointestinal bleeding. Endoscopy 2005;37:1046–50; with permission.)

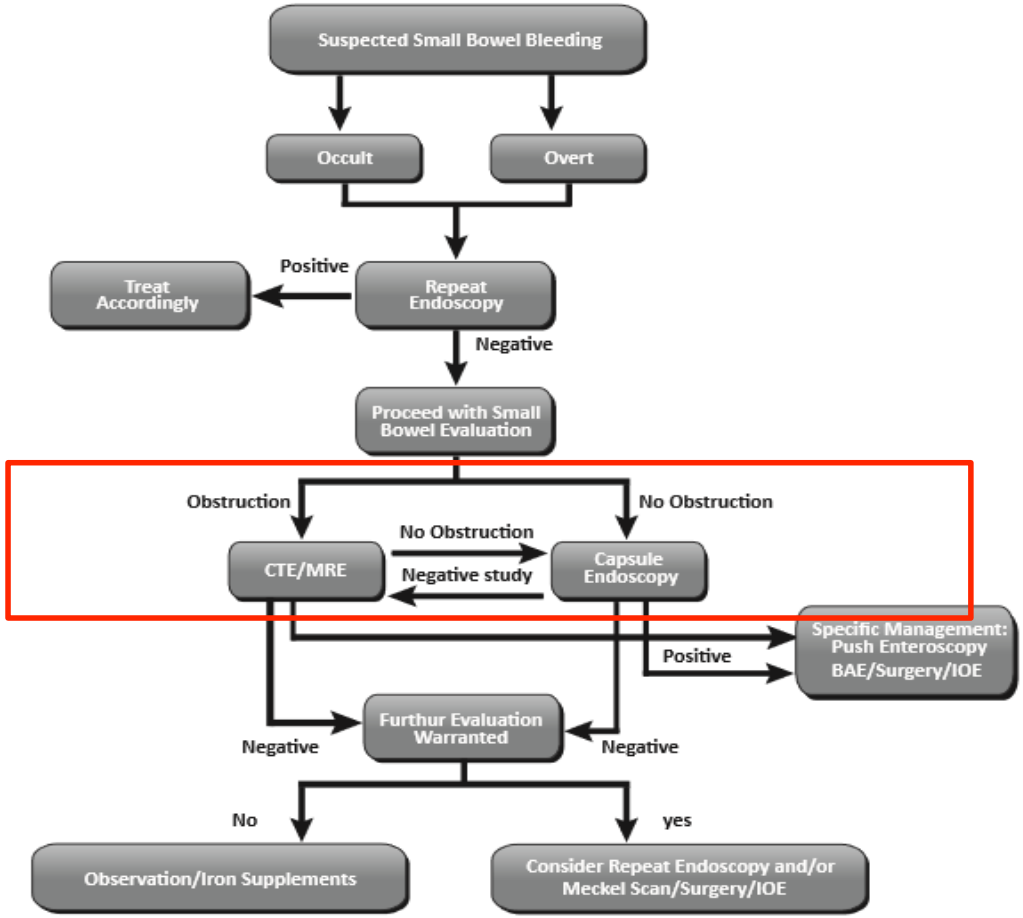

Fig. 2. Algorithm for suspected small bowel bleeding. BAE, balloon-assisted enteroscopy.

Gerson, Lauren B MD , **ACG Clinical Guideline: Diagnosis and Management of Small Bowel Bleeding. Sept 2015**

Saignement occulte du grêle: Démarche diagnostique

Prospective Blinded Comparison of Wireless Capsule Endoscopy and Multiphase CT Enterography in Obscure Gastrointestinal Bleeding[1]

•Etude prospective, 58 patients
•La rentabilité diagnostique de l'entéro-TDM multiphasique, était significativement supérieure à celle de la vidéocapsule, en cas de saignement occulte du grêle (88% vs 38%)

-Tumeurs du grêle : L'entéro-TDM a détecté 9/9 tumeurs de l'intestin grêle, alors que le VCE n'a détecté que 3/9 des lésions
-Lésions vasculaires : Entéro-TDM= VCE
-Ulcères du grêle : Entéro-TDM > VCE

Huprich JE, Fletcher JG, Fidler JL *et al*. Prospective blinded comparison of wireless capsule endoscopy and multiphase CT enterography in obscure gastrointestinal bleeding. Radiology 2011

Saignement occulte du grêle: Démarche diagnostique

- La VCE semble plus rentable pour les lésions vasculaires → Sujets âgés

- L'imagerie en coupes permet une meilleure identification des lésions tumorales et inflammatoires du grêle → Sujets jeunes

Rajesh A *et al*. Comparison of capsule endoscopy with enteroclysis in the investigation of small bowel disease. Abdom Imaging 2009
Wiarda BM *et al*. Comparison of magnetic resonance enteroclysis and capsule endoscopy with balloon-assisted enteroscopy in patients with obscure gastrointestinal bleeding. Endoscopy 2012
Khalife S *et al*. Obscure gastrointestinal bleeding: preliminary comparison of 64-section CT enteroclysis with video capsule endoscopy. Eur Radiol 2011

Conclusions

- Le diagnostic de mélanome primitif de l'intestin grêle est retenu en l'absence de lésion primitive cutanée ou choroide

- L'entéro-TDM est l'examen radiologique de choix pour le diagnostic des tumeurs et des lésions inflammatoires de l'intestin grêle

- La pratique d'une entéro-TDM devrait être plus précoce au cours de la prise en charge de l'anémie ferriprive ou du saignement digestif occulte notamment chez les sujets jeunes